

腎臟泌尿道掃描

## 核子醫學掃描檢查報告

姓 名：楊旻叡

病歷號碼：22083596

性別：男 年齡：3歲  
(2018/04/20)

病患來源：門診(林口 兒童腎臟科)

病床號：

檢查日：2021/11/08(一)

臨床診斷：

開單醫師：鄭積慧

醫囑單號：L001J3ER-L021092101401

檔區：L

影像號-21B833F000049

檢查項目：N73-006 SPECT

N73-041 KIDNEY

## Report:

## \*\* Procedure

The scan was request for hydronephrosis evaluation. The renal scintigraphy study (26050B) with dynamic function evaluation (26020B) was performed following intravenous injection of 0.74 mCi Tc-99m DMSA. SPECT and Planar images of posterior and posterior oblique was acquired for interpretation. Quantification for differential function was calculated.

## \*\* Findings:

## 1. Renography:

- The study is of good quality.
- The radiopharmaceutical in the kidney showed slightly heterogenous.
- The kidneys have a normal configuration, relatively smaller size at right kidney.
- There were no abnormal areas of decreased tracer activity.

## 2. Quantification function assay:

- The left and right kidneys was measured 8.96 x 4.57 cm; 7.43 x 3.45 cm, respectively.
- Relative uptake of the left and right kidneys is 53.94 % and 46.06 %.

## Impression:

- No renal cortical defect was identified.
- The split renal functions of the left and right kidneys are 53.94% and 46.06% respectively.

判讀主治醫師：張祐銓 核專醫字第 000100 號 2021/11/10 10:49:37

⊕電子簽章：張祐銓 2021/11/10 12:49:27



長庚紀念醫院

21x27CM

MR100-3F-001



小兒腎臟超音波

## 超音波檢查報告

姓名：楊旻叡 病歷號碼：22083596  
 病患來源：門診(林口 兒童腎臟科) 病床號：  
 臨床診斷：  
 醫囑單號：78975485-1810928000151 檔區：L  
 檢查項目：M32-064 PED NEPHROSONOGRAPHY

性別：男 年齡：5個月  
 檢查日：2018/09/28(五)  
 開單醫師：余美靜  
 影像號-189U4A5000060

## Report:

## Kidney:

Size R: 5.83 x 2.26 cm  
 L: 5.96 x 2.12 cm

## Cortical echogenicity

R: not increased  
 L: not increased

## Pelvis:

R: minimal dilated  
 L: minimal dilated 0.49 cm

## Bladder: S1-distended

Wall: not thickened

Bladder volume: 3.70 x 3.05 x 2.27 cm

## Others:

## Conclusion:

1. Normal size of bilateral kidneys
2. Left mild hydronephrosis

## Clinical diagnosis:

Antenatal hydronephrosis, follow-up

判讀主治醫師：余美靜 2018/10/01 16:53:15

⊕電子簽章：余美靜 2018/10/01 17:05:28

長庚紀念醫院

21x27CM

MR100-A0-002





小兒腎臟超音波

## 超音波檢查報告

姓 名：楊旻叡

病歷號碼：22083596

性別：男 年齡：10個月  
(2018/04/20)

病患來源：門診(林口 兒童腎臟科)

病床號：

檢查日：2019/03/19(二)

臨床診斷：

開單醫師：余美靜

醫囑單號：83021251-L019022100685

檔區：L

影像號-193K4A5000067

檢查項目：M32-064 PED NEPHROSONOGRAPHY

## Report:

Kidney:

Size

R: 6.06 x 2.10 cm

L: 6.31 x 2.40 cm

Cortical echogenicity

R: Not increased

L: Not increased

Pelvis:

R: Minimal dilated ,

L: Minimal dilated , 0.36 cm

Bladder: Sl-distended

Wall: Normal

Bladder volume:3.05 x 2.48 x 2.53 ml

Others findings: No ureterocele

## Conclusion:

1. Normal size of bilateral kidneys
2. Left mild pelviectasis (stationary)

## Clinical diagnosis:

Antenatal hydronephrosis, without the history of UTI(s)

判讀主治醫師：余美靜 2019/03/19 18:37:44

⊕電子簽章：余美靜 2019/03/19 18:52:24

長庚紀念醫院

21x27CM

MR100-A0-002





小兒腎臟超音波

## 超音波檢查報告

姓 名：楊旻叡

病歷號碼：22083596

性別：男 年齡：3歲  
(2018/04/20)

病患來源：門診(林口 兒童腎臟科)

病床號：

檢查日：2021/09/23(四)

臨床診斷：

開單醫師：鄭積慧

醫囑單號：L001J3EU-L021092101401

檔區：L

影像號-219P4A5000018

檢查項目：M32-064 PED NEPHROSONOGRAPHY

## Report:

Kidney:

Size

R: 7.50x 2.69 cm

L: 8.80x 3.28 cm

Cortical echogenicity

R:

L:

Pelvis:

R:

L:

Other findings: Nil

Bladder:

Wall:

Bladder volume: ml

Others findings: Nil

Ureter:

R:

L:

Other findings: Nil

Conclusion: disparity of bil. renal size

Clinical diagnosis:

判讀主治醫師：鄭積慧 台灣腎臟專醫字第 S746 號 2021/09/25 13:42:18

⊕電子簽章：鄭積慧 2021/09/25 14:42:12



長庚紀念醫院

21x27CM

MR100-A0-002

⊕簽章已驗證



## 超音波檢查報告

姓 名：楊旻叡

病歷號碼：22083596

性別：男 年齡：4歲  
(2018/04/20)

病患來源：門診(林口 兒童腎臟科)

病床號：

檢查日：2022/04/28(四)

臨床診斷：

開單醫師：鄭積慧

醫囑單號：L0033RA8-2210421023448

檔區：L

影像號-224U4A5000011

檢查項目：M32-064 PED NEPHROSONOGRAPHY

## Report:

Kidney:

Size

R: 7.82x 2.54 cm

L: 8.61x 2.90 cm

Cortical echogenicity

R:

L:

Pelvis:

R:

L:

Other findings: Nil

Bladder:

Wall:

Bladder volume: ml

Others findings: Nil

Ureter:

R:

L:

Other findings: Nil

Conclusion: disparity of bil. renal size

Clinical diagnosis:

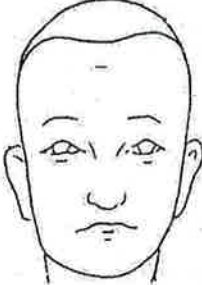
判讀主治醫師：鄭積慧 台灣腎臟專醫字第 S746 號 2022/04/30 13:41:56

⊕電子簽章：鄭積慧 2022/04/30 14:07:16





# 手術記錄單(Operation Record)

OR#	290	手術法代號								製作時間: 2022/11/26 22:08:19					
姓名	楊旻叡	生日	2018/04/20	病患進入房間	2022/11/26	22:00:04	手術編號	3202211263547	0						
病歷號碼	22083596	性別	男	醫囑麻醉開始			手術開始劃刀	2022/11/26	22:00:28						
來源	E	床號		健保			手術結束時間	2022/11/26	22:06:32						
送單時間		手術傷口分類	術前 2	術後 2	麻醉病情分類 1	流動護士	陳玉潔								
Y 急件說明	開放性傷					刷手護士	廖昱雅								
術前診斷	S0993XA, UNSPECIFIED INJURY OF FACE, INITIAL ENCOUNTER														
臨床發現															
術後診斷	S0993XA, UNSPECIFIED INJURY OF FACE, INITIAL ENCOUNTER														
第一手術野 頭部 臉部															
V	A 單一手術	B 多項同類或兩側手術		C 多項不同類手術		併發症手術									
48001C							D 多重創傷手術 (ISS >=16)	E100% 前次在他院	F50% 前次在本院						
第二手術野															
	A 單一手術	B 多項同類或兩側手術		C 多項不同類手術		IC POINTS:									
WOUND TREATMENT, <5CM															
主治醫師	1	鄭有森	代號	3460	住院醫師	A	黃捷敏	代號	Q504	失血量	minimal	麻醉法	L	麻醉醫師	
主治醫師	2		代號		住院醫師	B		代號	Q504	Immediate complication	nil		病患狀況	stable	
液體分類	Frozen P71-001	Level I P71-003	Level II P71-004	Level III P71-005	Level IV P71-002	Level V P71-007	Level VI P71-010								
檢體	nil														
Operative Findings & Procedure:															
			OP Method: Debridement and primary repair OP Findings: 1) Wound location: forehead 2) Wound length: 0.5cm 3) Wound depth: to beneath subcutaneous fat 4) Additional findings: - Foreign body (no) - Tendon tear (no) - Muscle tear (no) - Neurovascular injury (no)												
			After the adjacent skin was disinfected by Aq-BI, the wound was explored under local anesthesia, and the findings were as mentions												
醫師簽名	記錄醫師黃捷敏 醫字第065340號					主治醫師 鄭有森 醫字第049416號									
⊕ 電子簽章: 鄭有森 2022/11/26 22:30															



病歷號碼 22083596

姓名 楊旻歡

生日 2018/04/20

性別 男 床號

above. Wound irrigated by copious N/S, and all the foreign bodies were removed. Debridement was done for the devitalized tissue.  
Primary closure was completed in layers.  
The skin was closed by 6-0 Nylon

醫師  
簽名

記錄醫師黃捷敏 醫字第065340號

主治醫師 鄭有森 醫字第049416號

⊕ 電子簽章: 鄭有森 2022/11/26 22:30

22083596 F134\*\*\*756 楊旻叡 男 0歲5月8天 4A500 兒童腎臟科 余美靜醫師 2018/09/28

1 -1頁

門診紀錄單 看診日2018/09/28 13936030 7.065版 記錄2018/09/28 09:27:57

#37

22083596 健保 男0歲5月8天 憑證序號0001 兒童腎臟科 醫師代號3748 DR:3748

楊旻叡 民國107/04/20生 部分負擔A 余美靜醫師 療程次數0 TEL:

F134226756 無連續處方 給付類別4 4A500 8.1公斤 P026

S: This 5 month-old male patient has found antenatal hydronephrosis

Family history: no CKD, no ESRD (but his elder borther has hydronephrosis without VUR)

2018/09/28 renal US: normal size of kidneys, left mild hydronephrosis (0.5 cm)

2018/09/28

疾病史:

個人史:吸煙=從不; 飲酒=從不; 檳榔=從不;

O: 2018/09/28 BT 36C

BW 8.1Kg

Impression: Antenatal hydronephrosis without UTIs

Plan: follow-up 3 months later

2018-09-28 09:27, Patient has no evidence of pain.

A: N1330 UNSPECIFIED HYDRONEPHROSIS

PLAN: 2018/09/28 已提供預防跌倒衛教單

1 L72-701\* 1 U URINE ROUTINE EXAMINATION (急件)

下次回診當日

2 L72-703\* 1 U SEDIMENTS (急件)

下次回診當日

3 M32-064 1 PED NEPHROSONOGRAPHY

1 84-529-000000 1 4A000 URINARY ADHESIRE BAG 10 PC/BX

過敏紀錄

1 病患家屬自述無過敏史

兒專醫字\*\*\*\*\*

預約2018年12月21日星期五兒童腎臟科余美靜醫師看診

醫師姓名: 余美靜

⊕ 電子簽章: 余美靜

醫字第 030582 號

2018/09/28 14:33





22083596 F134\*\*\*756 楊旻叡 男 0歲10月24天 4A500 兒童腎臟科 余美靜醫師 2019/03/15 #29 1 -1頁

門診紀錄單 看診日2019/03/15 18432756 7.066版 記錄2019/03/15 09:40:29 #29

22083596 健保 男0歲10月24天 憑證序號0003 兒童腎臟科 醫師代號3748 DR:3748  
 楊旻叡 民國107/04/20生 部分負擔A 余美靜醫師 療程次數0 TEL:8548  
 F134226756 無連續處方 給付類別4 4A500 10公斤 PA14

S: This 10 month-old male patient has found antenatal hydronephrosis

Family history: no CKD, no ESRD (but his elder borther has hydronephrosis without VUR)

2018/09/28 renal US: normal size of kidneys, left mild hydronephrosis (0.5 cm)

2019/3/15 renal US: normal size of kidneys, left mild pelviectasis

2018/09/28

疾病史:

個人史:吸煙=從不;飲酒=從不;檳榔=從不;

O: 2019/03/15 BT 36.5C  
 BW 10.0Kg

Impression: Antenatal hydronephrosis without UTIs

Plan: follow-up 6 months later

2018-09-28 09:27, Patient has no evidence of pain.

2019-03-15 09:40, Patient has no evidence of pain.

A: N1330 UNSPECIFIED HYDRONEPHROSIS

PLAN: 2019/03/15 已提供預防跌倒衛教單

1 L72-701\* 1 U URINE ROUTINE EXAMINATION (急件)  
 2 L72-703\* 1 U SEDIMENTS (急件)  
 3 M32-064 1 PED NEPHROSONOGRAPHY  
 1 84-529-000000 1 4A000 URINARY ADHESIRE BAG 10 PC/BX

兒專醫字\*\*\*\*\*

預約2019年08月30日星期五兒童腎臟科余美靜醫師看診

醫師姓名: 余美靜  
 ⊕ 電子簽章: 余美靜

醫字第 030582 號  
 2019/03/15 14:59





22083596 F134\*\*\*756 楊旻叡 男 3歲5月3天 4A500 兒童腎臟科 鄭積慧醫師 2021/09/23 #29

1 -1頁

門診紀錄單 看診日2021/09/23 67724182 7.066版 記錄2021/09/23 14:38:00

#29

22083596 健保 男3歲5月3天 憑證序號0010 兒童腎臟科 醫師代號0776 DR:0776  
 楊旻叡 民國107/04/20生 部分負擔A 鄭積慧醫師 療程次數0 TEL:8557  
 F134226756 無連續處方 給付類別4 4A500 15.7公斤 PA21

S: 旅遊接觸史 最近一個月 :; 接觸史-- 無; 旅遊史(本人)-- 無;  
 旅遊史(曾接觸之家屬)-- 無; 旅遊史(曾接觸之親友)-- 無; 症狀-- 無; 職業別--  
 其他職業別; 群聚-- 無

輸入時間:2021/09/23 14:33:08 接觸史:無 旅遊史(本人):無  
 旅遊史(曾接觸之家屬):無 旅遊史(曾接觸之親友):無 症 狀:無 職業別:其他職業別  
 群 聚:無

hydronephrosis has been found by prenatal US, newborn screening  
 neither UTI nor related family history of CAKUT  
 resource of information is coming from mother  
 asking for further surveys  
 renal US done today (2021/9/23 )showed disparity of bil. renal size  
 arrange DMsa

O: 2021/09/23 BT 36.1C

BW 15.7Kg

2021/09/23 T:36.1°C BW:15.69kg (50th-75th percentile)

PE

Cons. : clear; Alert  
 Pharynx : no injected  
 Tonsils : no exudate  
 Neck : supple; no cervical LAP  
 Lung : clear, no rale or wheeze was heard  
 Heart: RHB,  
 Abd. : soft and flat,  
 neither hepatosplenomegaly nor palpable mass was found  
 Ext. : no focal weakness  
 Skin : no rash  
 2021/09/23 14:37 , Patient has no evidence of pain.

A: N1339 OTHER HYDRONEPHROSIS

1 L72-701*	1 U	URINE ROUTINE EXAMINATION (急件)
2 L72-703*	1 U	SEDIMENTS (急件)
3 M32-064	1	PED NEPHROSONOGRAPHY
4 N73-006	1	SPECT
		適應症 其他disparity of bil. renal size
5 N73-041	1	KIDNEY

兒專醫字\*\*\*\*\*6

醫師姓名: 鄭積慧  
 ⊕ 電子簽章: 鄭積慧

醫字第 029208 號  
 2021/09/23 14:58



⊕ 簽章已驗證



22083596 F134\*\*\*756 楊旻叡 男 4歲0月1天 4A500 兒童腎臟科 鄭積慧醫師 2022/04/21 #14

1 -1頁

門診紀錄單 看診日2022/04/21 82681870 7.066版 記錄2022/04/21 15:25:53

#14

22083596 健保 男4歲0月1天 憑證序號0003 兒童腎臟科 醫師代號0776 DR:0776  
 楊旻叡 民國107/04/20生 部分負擔A 鄭積慧醫師 療程次數0 TEL:8557  
 F134226756 無連續處方 給付類別4 4A500 PA21

S: 旅遊接觸史 最近一個月 :; 接觸史-- 無; 旅遊史(本人)-- 無;  
 旅遊史(曾接觸之家屬)-- 無; 旅遊史(曾接觸之親友)-- 無; 症狀-- 無; 職業別--  
 其他職業別; 群聚-- 無

輸入時間:2022/04/21 15:24:09 接觸史:無 旅遊史(本人):無  
 旅遊史(曾接觸之家屬):無 旅遊史(曾接觸之親友):無 症 狀:無 職業別:其他職業別  
 群 聚:無

輸入時間:2021/09/23 14:33:08 接觸史:無 旅遊史(本人):無  
 旅遊史(曾接觸之家屬):無 旅遊史(曾接觸之親友):無 症 狀:無 職業別:其他職業別  
 群 聚:無

hydronephrosis has been found by prenatal US, newborn screening  
 neither UTI nor related family history of CAKUT  
 resource of information is coming from mother  
 asking for further surveys  
 renal US done today (2021/9/23 )showed disparity of bil. renal size  
 arrange DMsa No renal cortical defect was identified.  
 - The split renal functions of the left and right kidneys are 53.94%  
 and 46.06%  
 respectively.

O: 2022/04/21

2021/09/23 T:36.1°C BW:15.69kg (50th-75th percentile)  
 PE

Cons. : clear; Alert  
 Pharynx : no injected  
 Tonsils : no exudate  
 Neck : supple; no cervical LAP  
 Lung : clear, no rale or wheeze was heard  
 Heart: RHB,  
 Abd. : soft and flat,  
 neither hepatosplenomegaly nor palpable mass was found  
 Ext. : no focal weakness  
 Skin : no rash  
 2021/09/23 14:37 , Patient has no evidence of pain.  
 2022/04/21 15:25 , Patient has no evidence of pain.

N1339 OTHER HYDRONEPHROSIS

1 L72-701\* 1 U URINE ROUTINE EXAMINATION (急件)  
 2 L72-703\* 1 U SEDIMENTS (急件)

兒專醫字\*\*\*\*\*6

預約2022年04月28日星期四兒童腎臟科鄭積慧醫師看診

醫師姓名: 鄭積慧  
 ⊕ 電子簽章: 鄭積慧

醫字第 029208 號  
 2022/04/21 15:27





22083596 F134\*\*\*756 楊旻叡 男 4歲0月8天 4A500 兒童腎臟科 鄭積慧醫師 2022/04/28 #18 1 -1頁

門診紀錄單 看診日2022/04/28 83147009 7.066版 記錄2022/04/28 15:32:49 #18

22083596 健保 男4歲0月8天 憑證序號0004 兒童腎臟科 醫師代號0776 DR:0776  
 楊旻叡 民國107/04/20生 部分負擔A 鄭積慧醫師 療程次數0 TEL:8557  
 F134226756 無連續處方 給付類別4 4A500 PA21

S: 旅遊接觸史 最近一個月 :; 接觸史-- 無; 旅遊史(本人)-- 無;  
 旅遊史(曾接觸之家屬)-- 無; 旅遊史(曾接觸之親友)-- 無; 症狀-- 無; 職業別--  
 其他職業別; 群聚-- 無

輸入時間:2022/04/28 15:24:53 接觸史:無 旅遊史(本人):無  
 旅遊史(曾接觸之家屬):無 旅遊史(曾接觸之親友):無 症狀:無  
 hydronephrosis has been found by prenatal US, newborn screening  
 neither UTI nor related family history of CAKUT  
 resource of information is coming from mother  
 asking for further surveys  
 renal US done today (2021/9/23 )showed disparity of bil. renal size  
 arrange DMsa No renal cortical defect was identified.  
 - The split renal functions of the left and right kidneys are 53.94%  
 and 46.06%  
 respectively.  
 renal US (2022/4/28) showed disparity of bil. renal size

O: 2022/04/28

2021/09/23 T:36.1°C BW:15.69kg (50th-75th percentile)  
 PE

Cons. : clear; Alert  
 Pharynx : no injected  
 Tonsils : no exudate  
 Neck : supple; no cervical LAP  
 Lung : clear, no rale or wheeze was heard  
 Heart: RHB,  
 Abd. : soft and flat,  
 neither hepatosplenomegaly nor palpable mass was found  
 Ext. : no focal weakness  
 Skin : no rash  
 2021/09/23 14:37 , Patient has no evidence of pain.  
 2022/04/21 15:25 , Patient has no evidence of pain.  
 2022/04/28 15:32 , Patient has no evidence of pain.

A: N1339 OTHER HYDRONEPHROSIS

1 L72-701\* 1 U URINE ROUTINE EXAMINATION (急件)  
 2 L72-703\* 1 U SEDIMENTS (急件)  
 3 M32-064 1 PED NEPHROSONOGRAPHY

兒專醫字\*\*\*\*\*6

預約2022年07月21日星期四兒童腎臟科鄭積慧醫師看診

醫師姓名: 鄭積慧  
 ⊕ 電子簽章: 鄭積慧

醫字第 029208 號  
 2022/04/28 15:35



⊕ 簽章已驗證



22083596 F134\*\*\*756 楊旻叡 男 4歲7月14天 32910 外傷急症外科 林炳川醫師 2022/12/05 #33

1 -1頁

門診紀錄單 看診日2022/12/05 98804647 7.078版 記錄2022/12/05 17:52:17

#33

22083596 健保 男4歲7月14天 憑證序號0015 外傷急症外科 醫師代號1670 DR:1670  
 楊旻叡 民國107/04/20生 部分負擔A 林炳川醫師 療程次數0 TEL:2785  
 F134226756 無連續處方 給付類別4 32910 LA27

S: 旅遊接觸史 最近一個月 :; 接觸史-- 無; 旅遊史(本人)-- 無;  
 旅遊史(曾接觸之家屬)-- 無; 旅遊史(曾接觸之親友)-- 無; 症狀-- 無; 職業別--  
 學生; 群聚-- 無

輸入時間:2022/12/05 17:28:31 接觸史:無 旅遊史(本人):無  
 旅遊史(曾接觸之家屬):無 旅遊史(曾接觸之親友):無 症 狀:無 職業別:學生 群  
 聚:無

2022/12/05

疾病史:;

個人史:吸菸=從不喝酒=從不檳榔=從不資料來源=父母;職業=其他;

事故發生時間:2022/11/26下午

W001XXA因冰及雪導致跌倒從樓梯或台階之初期照護

哪種類型? 跌倒

哪種類型? 因冰及雪導致跌倒

哪種類型? 從樓梯或台階

Y92008未明示之非機構(私人)別墅其他地方是肇事發生地點

肇事發生地點? 私人住家(非機構)

地點細分類? 未明示

地點細分類? 其他地方

保護措施: 無

過去病史: 無

For forehead wound care, repaired at ER

O: 2022/12/05

PE:obey order well, healed forehead wound, 1cm in length,--remove stitches

give head injury sheet

2022/12/05 17:30 , Patient has no evidence of pain.

A: S0993XA UNSPECIFIED INJURY OF FACE , INITIAL ENCOUNTER  
 (forehead)

Y92008 OTHER PLACE IN UNSPECIFIED NON-INSTITUTIONAL (PRIVATE) RESIDENCE

AS THE PLACE OF OCCURRENCE OF THE EXTERNAL CAUSE

W001XXA FALL FROM STAIRS AND STEPS DUE TO ICE AND SNOW , INITIAL ENCOUNTER

G11-097 1 REMOVE STICHES &lt;10CM

外專醫字\*\*\*\*4

醫師姓名: 林炳川  
 ⊕ 電子簽章: 林炳川

醫字第 013523 號  
 2022/12/05 17:52



⊕ 簽章已驗證



22083596 F134\*\*\*756 楊旻叡 男 5歲2月21天 4F900 兒童復健科 張翔寧醫師 2023/07/12 #14

2 -1頁

門診紀錄單 看診日2023/07/12 24734669 7.081版 記錄2023/07/12 08:48:20

#14

22083596 健保 男5歲2月21天 就醫序號0025 兒童復健科 醫師代號7670 DR:7670  
 楊旻叡 民國107/04/20生 部分負擔A 張翔寧醫師 療程次數0 TEL:8637  
 F134226756 無連續處方 給付類別4 4F900 18.5公斤 PA80

S: 旅遊接觸史 最近一個月 :; 接觸史-- 無; 旅遊史(本人)-- 無;  
 旅遊史(曾接觸之家屬)-- 無; 旅遊史(曾接觸之親友)-- 無; 症狀-- 無; 職業別--  
 無; 群聚-- 無

2023/07/12

輸入時間:2023/07/12 08:40:20 接觸史:無 旅遊史(本人):無

旅遊史(曾接觸之家屬):無 旅遊史(曾接觸之親友):無 症狀:無 職業別:無 群聚:無

Initial Visit

Chief Complaint 講話結巴 滿怕生

Accompanied with father

## Present Illness

KG中班 since 2022/08

學習狀況還好 fair adjustment

同桌一兩個好朋友 比較親近

fair interaction with brother

perform well, speak well at home

在家裡會衝來衝去到跌倒

堂兄弟有ADHD

pretend play +

cognition: naming, function, color, taste, category ok

language

babamama forget milestone

sentence forget milestone

## Past History

- Birth: 3000 gm, full term, CS, smooth

- Development: not obvious delay

- Physical/Neuro: 散光

- Psychiatric: denied

## Family History

- Father

- Mother: 韓國人

- Brother(8)

O: 2023/07/12 BT 36.6C

BW 18.5Kg BH 113.7cm BMI 14.3 BSA .76m2 IBW 23.5

2023/07/12 T:36.6°C BH:113.7cm (50th-75th percentile) BW:18.5kg (25th-50th  
 percentile) BMI:14.3 (10th-25th percentile) BSA:.76 IBW:23.6kg  
 <MSE>

- Consciousness: Clear

- Appearance: kempt

- Eye contact: avoid, but present

- Attitude: withdraw

- Attention: focused

- Affect: appropriate



- Speech: 小聲 短  
 - Activity: not hyperactive  
 could finish homework within 30 mins  
 could pass screening test

## Impression

anxiety r/o ADHD trait

## Plan:

ST:Auditory comprehension,verbal production,visual perception,high level cognitive, assessment

OT:balance training,motor sensory training,hand function training, assessment

2023/07/12 08:48 , Patient has no evidence of pain.

<b>A:</b>	F88	OTHER DISORDERS OF PSYCHOLOGICAL DEVELOPMENT
	F8089	OTHER DEVELOPMENTAL DISORDERS OF SPEECH AND LANGUAGE
1	RST1	1 AUDITORY COMPREHENSION TRAINING
2	RST15	1 ST OTHERS
3	RST2	1 VERBAL PRODUCTIPN
4	RST7	1 HIGH LEVEL COGNITIVE FUNCTION TRAINING
5	ROT1	1 POSTURE TRAINING
6	ROT10	1 Hand or foot function training
7	ROT3	1 BALANCE TRAINING
8	ROT7	1 MOTION-SENSORY TRAINING

復專醫字\*\*\*\*\*5

醫師姓名: 張翔寧  
 ⊕ 電子簽章: 張翔寧

醫字第 041580 號  
 2023/07/12 09:17

22083596 F134\*\*\*756 楊旻叡 男 5歲7月28天 4F900 兒童復健科 陳儷修醫師 2023/12/19 #31

1/2頁

門診紀錄單 看診日 2023/12/19 36930420 7.088版 記錄 2023/12/19 09:05:35

#31

22083596 健保 男5歲7月28天 就醫序號0048 兒童復健科 醫師代號2423 DR:2423  
 楊旻叡 民國107/04/20生 部分負擔A 陳儷修醫師 療程次數0 TEL:  
 F134226756 無連續處方 給付類別4 4F900 C543

S: 2023/07/12

輸入時間: 2023/07/12 08:40:20 接觸史: 無 旅遊史(本人): 無  
 旅遊史(曾接觸之家屬): 無 旅遊史(曾接觸之親友): 無 症狀: 無 職業別: 無 群  
 聚: 無

Initial Visit

Chief Complaint 講話結巴 滿怕生

Accompanied with father

Present Illness

KG中班 since 2022/08

學習狀況還好 fair adjustment

同桌一兩個好朋友 比較親近

fair interaction with brother

perform well, speak well at home

在家裡會衝來衝去到跌倒 但上課可專心

堂兄弟有ADHD

pretend play +

cognition: naming, function, color, taste, category ok

language

babamama forget milestone

sentence forget milestone

Past History

- Birth: 3000 gm, full term, CS, smooth

- Development: not obvious delay

- Physical/Neuro: 散光

- Psychiatric: denied

Family History

- Father

- Mother: 韓國人

- Brother(8)

20230817

[語言發展]

\*\*嬰幼兒綜合發展測驗--語言分測驗(診斷測驗)

語言理解 原始分數: 25 年齡分數: 54.4 百分等級: 14 發展商數: 84 結果研判: 邊緣

語言表達 原始分數: 31 年齡分數: 54.0 百分等級: 16 發展商數: 85 結果研判: 邊緣

語言能力 原始分數: 56 年齡分數: 55.2 百分等級: 13 發展商數: 83 結果研判: 邊緣

O: 2023/12/19

2023/07/12 T: 36.6°C BH: 113.7cm (50th-75th percentile) BW: 18.5kg  
 percentile) BMI: 14.3 (10th-25th percentile) BSA: .76 IBW: 23.6kg  
 <MSE>

- Consciousness: Clear

- Appearance: kempt

- Eye contact: avoid, but present

- Attitude: withdraw



22083596 F134\*\*\*756 楊旻叡 男 5歲7月28天 4F900 兒童復健科 陳儷修醫師 2023/12/19 #31

2 / 2 頁

- Attention: focused  
 - Affect: appropriate  
 - Speech: 小聲 短  
 - Activity: not hyperactive  
 could finish homework within 30 mins  
 could pass screening test

20231218

GM FM ok

language: short sentence, sudden abrupt

social: 困難交朋友

## Impression

anxiety, borderline language delay suspected social motion develop delay,  
 r/o ASD trait (無固著性行為 但困難交朋友), r/o ADHD trait

## Plan:

ST: Auditory comprehension, verbal production, visual perception, high level  
 cognitive, assessment

OT: balance training, motor sensory training, hand function training,  
 assessment

suggest 聯合評估 at other hospital

f/u ASD trait and ADHD trait, refer to PED PSY OPD if needed

2023/12/19 09:02, Patient has no evidence of pain.

F88 OTHER DISORDERS OF PSYCHOLOGICAL DEVELOPMENT  
 F8089 OTHER DEVELOPMENTAL DISORDERS OF SPEECH AND LANGUAGE

1 RST1	1	AUDITORY COMPREHENSION TRAINING
2 RST15	1	ST OTHERS
3 RST2	1	VERBAL PRODUCTIPN
4 RST7	1	HIGH LEVEL COGNITIVE FUNCTION TRAINING
5 ROT1	1	POSTURE TRAINING
6 ROT10	1	Hand or foot function training
7 ROT3	1	BALANCE TRAINING
8 ROT7	1	MOTION-SENSORY TRAINING

復專醫字\*\*\*\*\*2

醫師姓名: 陳儷修  
 ⊕ 電子簽章: 陳儷修

醫字第 058069 號  
 2023/12/19 21:19